膝

腸脛靱帯を用いた鏡視下前十字靱帯再建術

南出正順　守屋秀繁

整形外科MOOK 増刊2－F
私のすすめる整形外科治療法
1993年10月30日 発行

金原出版株式会社

腸脛靱帯を用いた鏡視下前十字靱帯再建術

南出正順（千葉大学整形外科），守屋秀繁（同，教授）

SUMMARY

当教室では1979年9月より腸脛靱帯を用いた前十字靱帯再建術を行っており，術後3年以上経過した181例の成績はJOAスコアで平均92.7点と，満足すべき成績をおさめている。しかしながら，若年女子，ハイレベルスポーツ選手などの一部に，再建靱帯の強度が不足していたと考えられる症例が散見された。そこで，今回，われわれの行ってきた鏡視下再建術のポイントについて詳述した。

はじめに

近年，スポーツ外傷および交通事故などによる膝障害の増加に伴い，前十字靱帯損傷も増加し，手術療法が必要とされることも少なくない。前十字靱帯再建術には古くから行われている，腸脛靱帯，膝蓋腱などの自家組織を用いる方法に加え，最近では人工靱帯なども使用されており，概して手術成績は良好との報告が多い。

当教室においては1979年9月より腸脛靱帯を用いた前十字靱帯再建術を行っており，今回，われわれの行っている鏡視下前十字靱帯再建術について述べる。

I 解　剖

正常ACL線維の走行は単一ではなく，各々の線維が一定の膝屈曲角度で機能するのに対し，再建靱帯における線維の走行は，ある程度限定される。そのため再建靱帯が効率よく機能するには，各靱帯の解剖学的付着部および靱帯再建の至適部位，いわゆるアイソメトリックポイントに靱帯を作成することが重要である。

前十字靱帯の大腿骨側は，大腿骨外顆の内側面後方に付着し，脛骨側は脛骨内側顆間結節の前外方に付着している（図1）。正常ACLは骨付着部では末広がりに付着しており，膝の屈伸に対して適応している。

しかしながら，再建靱帯は円筒状を呈し，線維の方向も一定であるため，有効に機能するのは膝屈曲の一定の範囲内のみとみられ，骨孔の作成部位，および再建時の肢位が重要である。

われわれは，大腿骨側は解剖学的付着部の後上方，後方関節包付着部に骨孔を作成し，脛骨側は解剖学的付着部内の中央からやや前方に骨孔を作成している（図1，丸印）。

II 手術適応

ACL損傷に対する保存療法，および一次修復術の長期成績は必ずしも満足すべきものではなく，近年，靱帯再建術の必要性が認識されてきた。これはACLが関節内靱帯であり，自己治癒能力に乏しく，わずかな前方不安定性の存在が，その後の些細な外傷やストレスにより，二次的に膝関節全体の歪みを生じるためと考えら

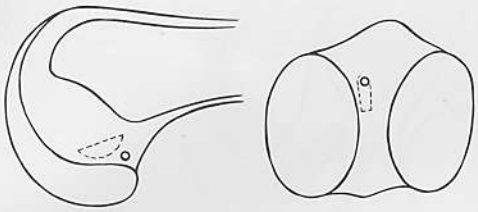

図 1. 骨孔作成部位（関節内再建）
(Odensten, 1985)
破線：ACL 付着部
○印：骨孔作成至適部位

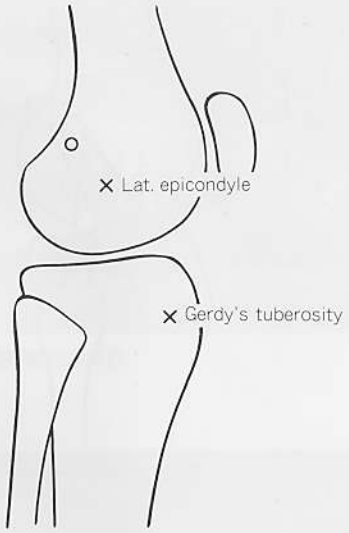

図 2. 骨孔作成部位（関節外再建）

れる。しかしながら，完全断裂でも活動性の低い症例では障害とならないことがあり，手術適応は慎重に決定されなければならない。

そこで，われわれの施設では，おもに活動性の高い症例や膝不安定性が日常生活に支障をきたしているもの，半月板損傷などの二次的損傷を起こしているもの，起こす可能性のあるものなどに適応を絞り，再建術を行っている。

III 腸脛靱帯を用いた前十字靱帯再建術

再建靱帯となる substitute としては腸脛靱帯，膝蓋靱帯などの自家組織のほかに人工素材があるが，関節内再建術としての術式はほぼ同様である。

われわれは腸脛靱帯を用いて前十字靱帯再建術を行っており（図3），以下に概要を記す。

1．鏡視下手術

ターニケットは皮切の障害とならないようにできるだけ近位に装着する。

関節鏡にて靱帯，半月板を確認し，半月板切除などの必要な処置を行う。

半月板損傷で辺縁部断裂の場合は，別の皮切をおき，縫合する（後述）。

ACL が完全断裂をきたしている場合，断裂組織（mop-end tear）は術後周辺部に癒着して可動域制限をきたしたり，手術操作の際，再建靱帯とともに巻き込まれて靱帯が引っかかったりすることもあるので，連続性の絶たれている靱帯組織および瘢痕組織は，髄核鉗子またはシェーバーにて切除する。さらに靱帯再建時，顆間部の狭窄のある場合，再建靱帯が当たり，擦れる懸念のある場合は顆間窩形成術を行う必要がある。

2．脛骨側骨孔の作成

脛骨側骨孔を作成するために，脛骨粗面中央部より 1～2 cm 内側に縦皮切を加え，脛骨に達する。軟部組織および骨膜はドリリング時の妨げとなるので十分に剝離しておく。

関節鏡で顆間隆起を確認しながら，脛骨粗面中央の高さで直径 2.0 mm の Kirschner 鋼線を刺入する（図4）。緊張をかけられた再建靱帯は骨孔内で後方に変位するため，刺入目標は，骨孔の後縁が靱帯付着部に一致するように，前十字靱帯脛骨付着部中央より 2 mm 前内方とする（図1）。

さらに鋼線をガイドとして，cannulated bone drill（7～9 mm）にて骨孔を作成する。

最近ではドリルガイドの使いやすいものが市販されているので，それを用いると比較的容易に目的部位に刺入することができる。

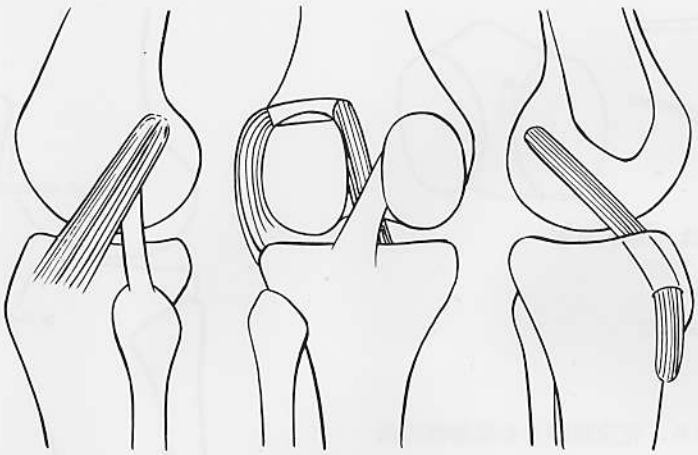

図 3. 腸脛靱帯を用いた前十字靱帯再建術

3．移植靱帯の作成

腸脛靱帯の脛骨付着部である Gerdy 結節を皮膚の上から触れて確認し，Gerdy 結節より 10 cm 近位で中枢側に 15〜18 cm の縦皮切を加える。脂肪組織を十分に剝離し，腸脛靱帯，外側広筋と大腿二頭筋の筋間中隔を確認する。

剝離する腸脛靱帯の長さは Gerdy 結節より 20〜24 cm，幅は中央部(再建後関節内に相当する部位) で 5〜6 cm とし，Gerdy 結節を付けたまま近位より剝離する（図 5）。

腸脛靱帯をロール状に巻く際は，腸脛靱帯の厚い部位を芯になるように下方から巻き上げるようにする。最外層の結節縫合だけでは靱帯を骨孔に通す操作を行っているうちに緩んでしまうことが多いので，数回巻くたびに結節縫合を行い，緩みを防止しながらできるだけきつく巻く。

外側支帯の一部を芯材とすることもあり，作成された靱帯の太さは関節内に相当する部位 (Gerdy 結節より 10〜15 cm 近位) で 8〜10 mm となる。

最後に靱帯ガイドとして再建靱帯先端部にバンネル縫合で太い絹糸を縫着しておく。先端部のあまった組織は最小限度切除し，先端部を引き抜きやすいように形成しておく。

4．大腿骨孔の作成

大腿骨孔の作成は，膝関節 90 度屈曲位で行い，膝窩部の血管，神経を下方に落とし，損傷しないように注意する。

大腿二頭筋と外側広筋の筋間にて大腿骨外顆を展開し，用手的に軟部組織を剝離し，膝窩部 (大腿骨外顆内側面) へ到達する。大腿骨側のアイソメトリックポイントは大腿骨外顆内側面の関節包付着部付近であり（いわゆる over the top の位置より 5〜7 mm 脛骨側，図 1 参照)，本法ではいったん関節外に靱帯を引き抜くため，アイソメトリックポイントよりやや上方となる。

大腿骨外側顆より 10 mm 近位，10 mm 後方が鋼線刺入部位であり，その周辺の軟部組織を除去しておく。外顆内面を指で触れ，関節包付着部を確認し，指先を指標として Kirschner 鋼線を刺入する。さらに，8〜10 mm のドリルにて骨孔を作成する（図 6）。

ドリルの太さは移植靱帯の最大径の 1 mm 増し程度とする。移植靱帯の折り返し部分となる骨孔遠位側の角は削り，丸めておく。

5．移植靱帯の再建

脛骨側の骨孔より把持鉗子を入れて，膝関節を屈曲位より 20 度程度まで伸展していくと，後

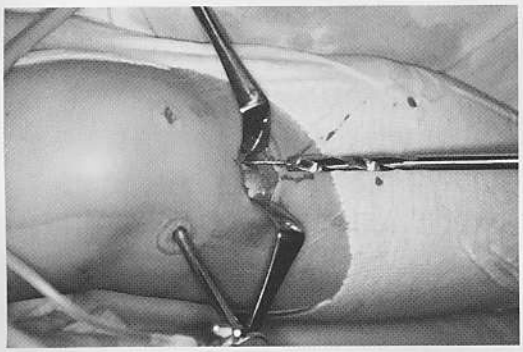

図 4. 脛骨側骨孔の作成

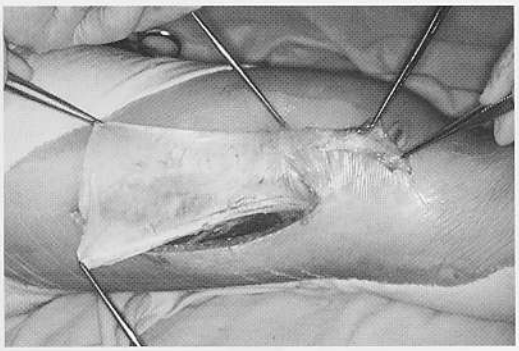

図 5. 腸脛靱帯の採取

図 6. 大腿側骨孔の作成

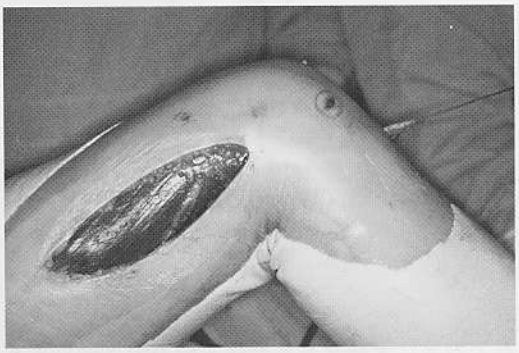

図 7. 関節内靱帯の再建

方関節包の上端部に当たるので，その肢位を保持しつつ鈍的に後方関節包を破る。

さらに，エレバトリウムなどを用いて後方関節包の穴を拡大する。これが十分でないと靱帯を通す妨げとなる。ガーゼに絹糸を縛り，この絹糸を大腿骨孔内に通し，いったん膝窩部に抜き，さらに脛骨骨孔より把持鉗子を膝窩部に入れてこの糸を引き抜き，ガーゼを通す。

このガーゼを数回往復させて軟部組織を除去したのち，再建靱帯に付けた糸をガーゼに縛り，関節内を通す（図7）。最近では靱帯 smoother が市販されており，これを用いると容易である。

6．靱帯の固定

大腿骨側は膝伸展位で1本のステイプルにて固定する。腸脛靱帯の幅が広いときは張力のかかっている部位を中心に固定する。その後，骨孔入口部の再建靱帯を非吸収性縫合糸にて周囲

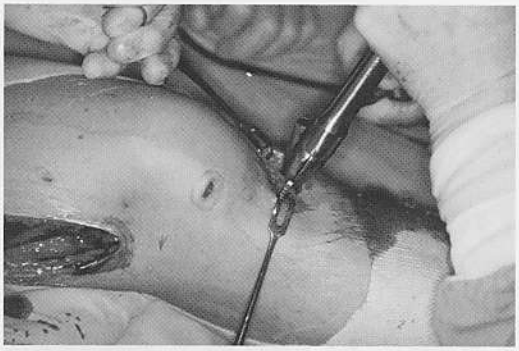

図 8. 脛骨への固定

の骨膜に縫合しておく，脛骨側は移植靱帯に十分な長さがあればターンバックル法にて固定するのがよく，短いときは2本のステイプルの間隔を広く取る。間隔のとれないときは骨折を起こさぬように骨稜の走行に注意して固定する。

さらに非吸収性縫合糸にて軟部組織や骨膜に縫合する。脛骨側の固定操作の間，膝関節は30度屈曲位を保ち，大腿の下に無窓などの枕を入

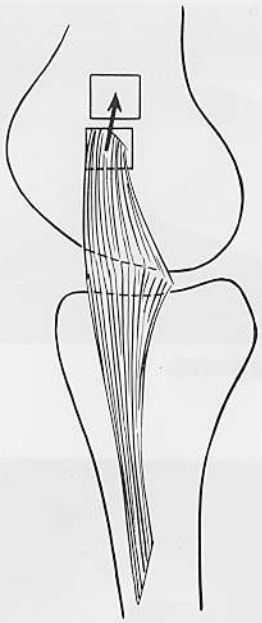

図 9．内側側副靱帯の再建（逆 Mauk 法）

れておき，下腿をもちあげて前方引き出しストレスをかけないように注意する（図8）。

最後に，腸脛靱帯を採取した部位はヒト硬膜などをもちいて修復する。機能的には障害をきたすことはほとんどないが，スポーツ選手で筋肉質のものでは筋肉ヘルニアを起こしたり，筋力低下をきたすという報告がある。

7．内側半月板縫合術

半月板縫合の適応のある場合は，再建靱帯を固定する前に行う。内側半月板の場合，膝関節を 90°屈曲し，あぐら肢位として，内側側副靱帯の後縁に沿って，4〜5 cm の縦皮切をおき，関節包後方にある血管神経束をプロテクトし，鏡視下に縫合術を行う。半月板断裂部は多くの場合，中節より後節にかけて認められ，関節包側の残存半月板を新鮮化した後，吸収性縫合糸にて関節包に縫着する。鏡視下で行う場合，縫合は直長針にて関節内より関節外に糸を通し，関節外にて結紮する。後斜靱帯は弛緩していることが多く，これを緊張させるように縫縮して内側の安定性を得ることが必要である。

8．内側側副靱帯修復術

前十字靱帯損傷に合併する複合靱帯損傷では，内側側副靱帯損傷を合併する場合が多く，第 2 度以下の損傷では内側側副靱帯に対しては保存療法も可能であるが，第 3 度内側側副靱帯損傷のある場合は，前十字靱帯再建術と同時に靱帯修復術を行うことが必要である。

靱帯修復術の術式には多くの術式が考案されているが，一次修復が不可能な場合は，逆 Mauk 法を主に行っている。

逆 Mauk 法とは 大腿骨側の内側側副靱帯付着部を骨ごとはずし，近位に錨着するものであり，多くの場合が meniscofemoral portion での損傷であることや，手術手技的に確実に効果が得られ，術後の固定性が良好なことから，この術式を好んで用いている（図9）。

しかしながら，meniscotibial portion における断裂もあるので，靱帯修復術を行うときは術前に，関節造影などで損傷部位を診断しておくことが必要である。

IV 後療法

成人屍膝の計測では前十字靱帯の破断強度は約 1,700 N であり，これに相当する腸脛靱帯の幅は 4.5 cm である[5]。しかし，再建靱帯の強度は経時的にみると，再建後いったんは減少し，術後 6 週頃より増すとされている。

さらに再建靱帯の強度は，正常と比べると劣ることが報告されている。そのため術後のリハビリテーションおよび，スポーツ復帰に関しても手術と同様の注意を払う必要がある。

さらに手術適応，手術期間などを的確に判断することが必要であり，特に複合靱帯損傷では関節拘縮などの合併症を防ぎ，少ない侵襲で最大限の効果を得るように努力すべきである。

表 1 にわれわれの行っているプログラムを示す（表1）。

最近では荷重および大腿四頭筋訓練は早く行う傾向にあるが，スポーツ復帰に関しては個々の症例で慎重に検討している。

基本的には術後の固定は行わず，疼痛の軽快する術後2～3日目よりCPM（持続授動運動）を行う。制限角度は30～60度の範囲ではじめ，伸展にはとくに注意する。ただし，半月板縫合を行った場合には，術後3～4週間のギプス固定を行う。

V 成　績

1．対象・方法

本術式施行後3年以上経過した，男性107例，女性74例，計181例181膝を対象とした。

手術時年齢は，15～66歳（平均21.8歳），受傷後3週間以内の新鮮損傷は37膝，ACL単独損傷72膝であった。経過観察期間は3年から12年11カ月，平均7年1カ月であった。

検討方法は，JOAスコアによる術後成績評価と徒手検査およびKT1000により行った。

VI 結　果

1．日整会判定基準

JOAスコアの全症例平均は92.0±11.1点と良好であった。受傷後3週間以内の新鮮例では，単独損傷および複合損傷では術後平均94.4点であり，陳旧例に比べ，術後評価点は満足すべき結果であった。

合併損傷の有無では新鮮単独損傷群で平均95.5±7.6点と安定した成績が得られていた。陳旧例で内側側副靱帯または外側側副靱帯に半月板損傷を合併していた症例および重度複合損傷例では成績が不良であった。

年代別および性別に検討すると各群間に有意差は認められないものの，10代男性の成績が94.7±4.3点とよく，比較的安定した成績が得られていた。

一方，10代女性の中に80点以下の成績不良例が散見され，89.9点±14.4点と劣る傾向が認められた。

表1．術後後療法

	ROM	WB	Exercise
0 W	30-60	NWB	
1	30-90	PWB	Isometric
2	20-120	HWB	
3	20-150	FWB	Isotonic
4	15-full		
5			
6			Squat, Swim
7			
8			Fast walk
3 M	0-full		Track jog
4			
5			Running
6	Brace off in daily activities		
7			Running sports
8			Jumping sports
9			
10			Cutting sports
12	Brace off in sports activities		

2．徒手検査

徒手検査では，181例中，Lachman signは約半数に（－）であり，ADSでは61%が（－），Nテストでは88%が（－）で，（＋）13例，（±）8例であった。術後Nテストが陽性ないしは疑陽性であった21例の要因としては，若年女子が10例と最も多く，その他high level athlete 3例，LCLを含む合併損傷3例，heavy weight 2例，intentional subluxation 1例などであり，これらはACL再建に際してのリクスファクターと考えられた。なお，再断裂は4例にみられ，スポーツ活動度の高かった3例と交通外傷による1例であった。

3．計　測

KT1000を用いた前方移動量の健側との比較では，術後1年で15 lb, 20 lbでの値がともに3 mm程度多く，コンプライアンスインデックスは健側が0.7±0.4 mmであるのに比べ，1.0±0.5 mmと増加していた。

コンプライアンスインデックスの経時的推移をみると，術後3カ月時平均0.7 mmが術後9カ月には1.0 mmと増加していたが，これは可動域が改善し，かつ，スポーツ活動を開始した時期と一致していた。術後1年での値は術後9カ月と同程度であり，比較的安定していた。経時的推移を合併損傷の有無で検討すると，単独損傷群の方がやや少ない傾向がみられたが，有意差はなく，JOAスコア，年齢別にも特に有意差は認められなかった。

VII 考　案

腸脛靱帯は，有茎で用いられることが多く，遠位端（Gerdy結節）を残し，近位端を関節内に誘導するHeyGroves法と，遠位端をGerdy結節ごとを移動するEllison法とに大きく分けられる。

HeyGroves法を改良した，MacIntoshのover the top法は骨孔の位置に左右されにくいため，一定の位置に靱帯を再建することが可能である。しかし，ルートが長くなるために起こる固定法や，リモデリング後の緩みなどが問題となる。

そこで当教室では1981年よりover the top法を改良し，大腿骨側にも骨孔を作成し，再建靱帯をいったん後方関節包の外に導き，そこから関節内に靱帯を再建する方法を行っている。関節内における再建靱帯の走行はover the top法と同様のルートを通るが，大腿骨側での固定が強固に行われているため，一端固定であることとあわせ，術後早期の固定に有用である。また，膝伸展機構に対する侵襲が少なく，採取部に関する愁訴はほとんどみられないことも利点である。

大腿外側部の皮切が大きいことや筋肉ヘルニアなどなどが愁訴となるが，皮切は15〜18 cmで可能であり，関節部にかからないため，ケロイドなどの頻度は少ない。また採取部をヒト硬膜で修復するため筋肉ヘルニアや，筋力低下などの問題はほとんどみられなくなっている。

一方，膝蓋腱や人工靱帯に比べ，強度的に劣り，活動性の高い症例では太い靱帯を作成する必要があると考えられる。

術後成績，再断裂の頻度などからみて，通常の症例に対しては十分な強度があると考えられるが，若年女子やハイレベルのスポーツ選手に対しては，外側支帯を芯とした，9〜10 mm程度の太い靱帯を作成するように心掛けている。

VIII まとめ

①腸脛靱帯はACL再建術に用いるsubstituteの1つとして有用であると思われた。

②若年女子やスポーツ活動度の高い者，heavy weightの者などに対して腸脛靱帯を用いた靱帯再建術を行う場合は，より太い靱帯の作成が効果的であると思われた。

文　献

1) Darrell AP et al；An invitro study of anterior cruciate ligament graft placement and isometry. Am J Sports Med., 16(3)：238〜243, 1988.
2) Girgis FG et al；The cruciate ligaments of the knee joint. Anatomical, function and experimental analysis. J Bone Joint Surg., 67-A：257〜262, 1985.
3) Hamberg P et al：Suture of new and old peripheral meniscus tears. J bone Joint Surg., 65-A：193〜197, 1983.
4) 守屋秀繁：腸脛靱帯を用いる前十字靱帯再建法. 71〜74, 膝関節靱帯損傷診療マニュアル, 全日本病院出版会, 1991.
5) Noyes FR et al；Biomechanical analysis of human ligament grafts used in knee ligament repairs and reconstructions. J Bone Joint Surg., 66(3)：344〜352, 1984.
6) Odensten M et al：Functional anatomy of the anterior cruciate liganebt and a rationale for recostruction. J Bone Joint Surg., 67-A；257〜261, 1985.
7) 土屋明弘, 他：陳旧性前十字靱帯損傷の診断と治療. 64〜70, 膝関節靱帯損傷診療マニュアル, 全日本病院出版会, 1991.
8) Warren RF et al；Injuries of the anterior cruciate and medial collateral ligaments of the knee. Clin Orthop., 136：191〜205, 1978.